下顎左側第二小臼歯欠損に対し
インプラント治療を行った1症例

鶴田博文

Ⅰ、緒言

- 下顎第二小臼歯１歯欠損に対する補綴処置の選択肢として，過去にはブリッジや可撤性部分床義歯が選択されてきた．近年，残存歯の切削被害の回避や支台歯への負担，長期的な予知性の観点からインプラントによる咀嚼機能回復は，有効な補綴手段の１つと考えられる．

今回，下顎左側第二小臼歯欠損に対しインプラント治療を行い良好な結果が得られたため報告する．

Ⅱ症例の概要

- 患者：F.K.　　62歳　　男性
- 初診日：2018年8月6日
- 主訴：抜いたところに歯を入れてほしい
- 全身的既往歴：特記事項なし　直近の健康診断にて特に異常は認められなかった.
- 現病歴：平成30年4月に左下第二小臼歯の抜歯を前医で行った. 抜歯の原因は補綴物が脱離し、再装着ができないからと、抜歯に至ったとのこと. 患者は前医がインプラント治療を行っていないとのことだったため、インプラント治療を希望し当院に来院.
- 現症：口腔清掃状態は比較的良好であった. 歯周組織検査において著明な炎症は認めなかった。抜歯より4か月経過しており、視診上、抜歯部においては歯肉の治癒に異常はなかった.

初診時 2018年8月6日

６２歳男性

全身的既往歴：特記事項なし

主訴：歯を入れてほしい

前医で抜歯　4か月経過している.

診断：下顎左側第二小臼歯欠損

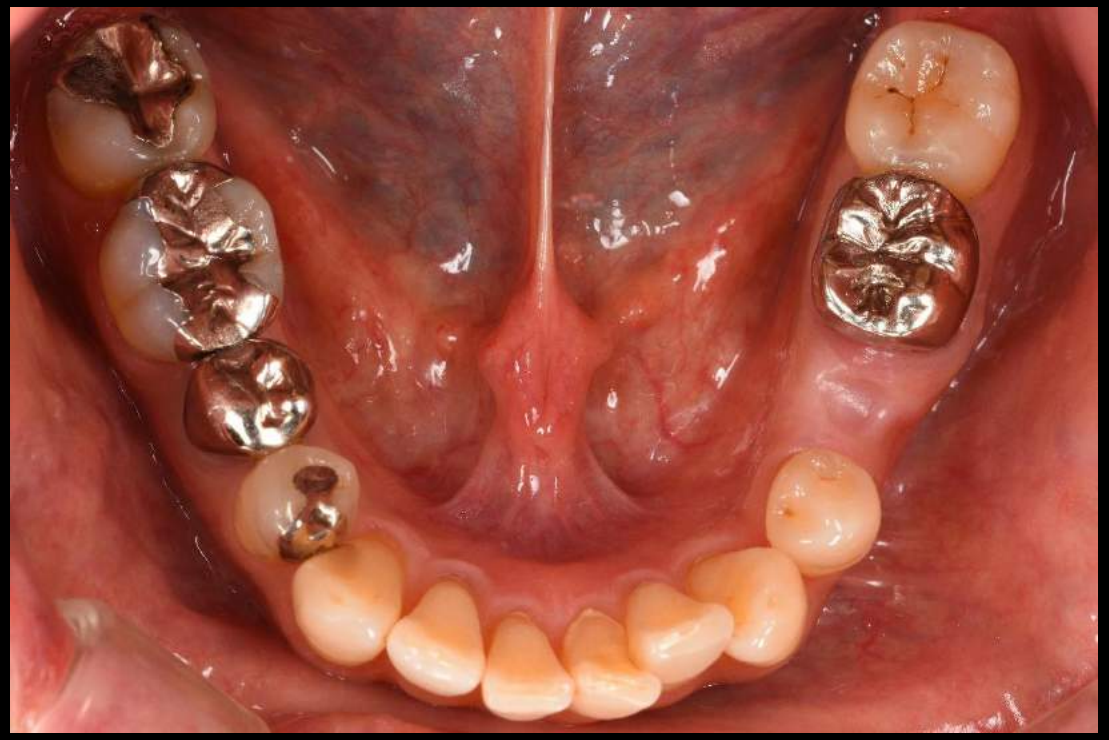

初診時パノラマ所見

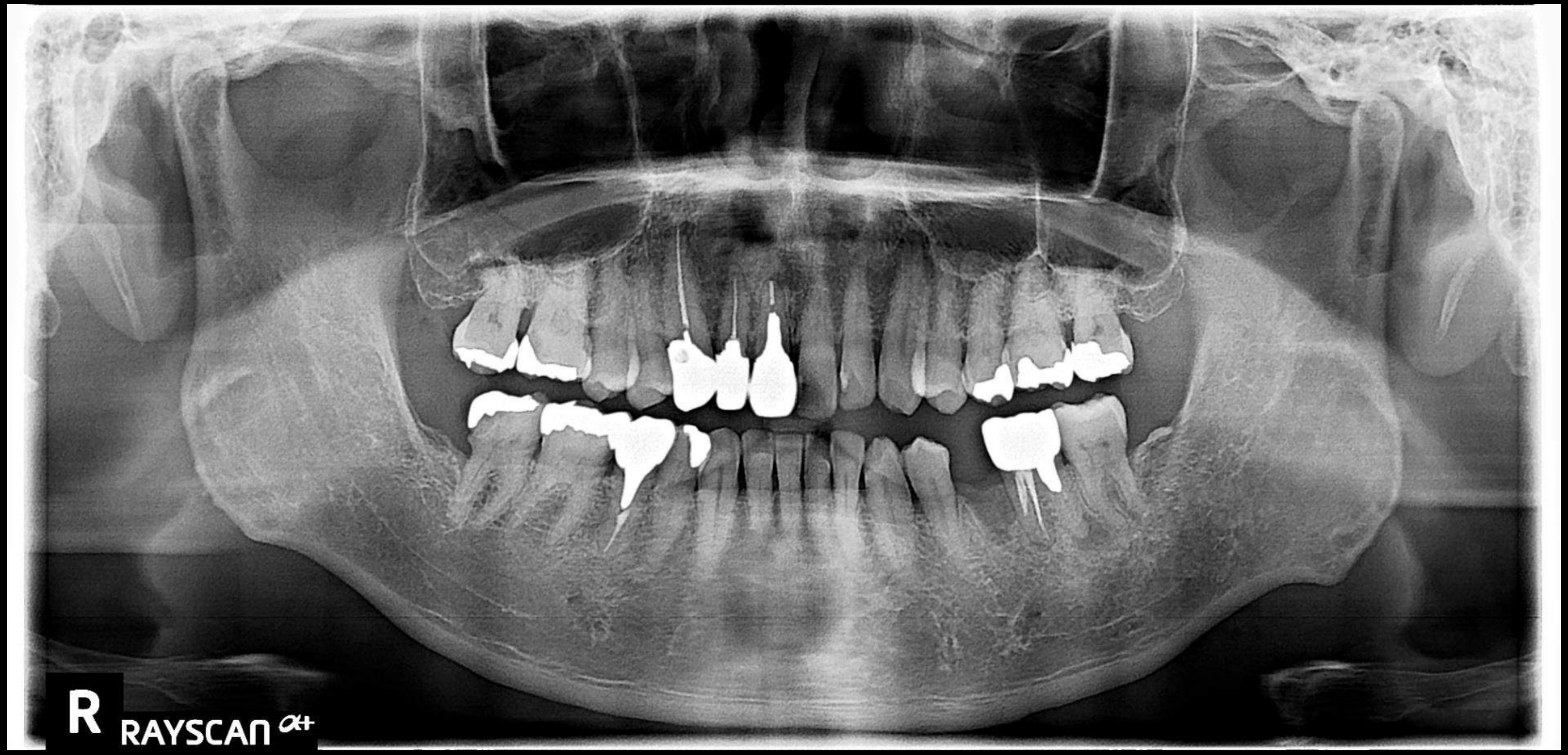

CT

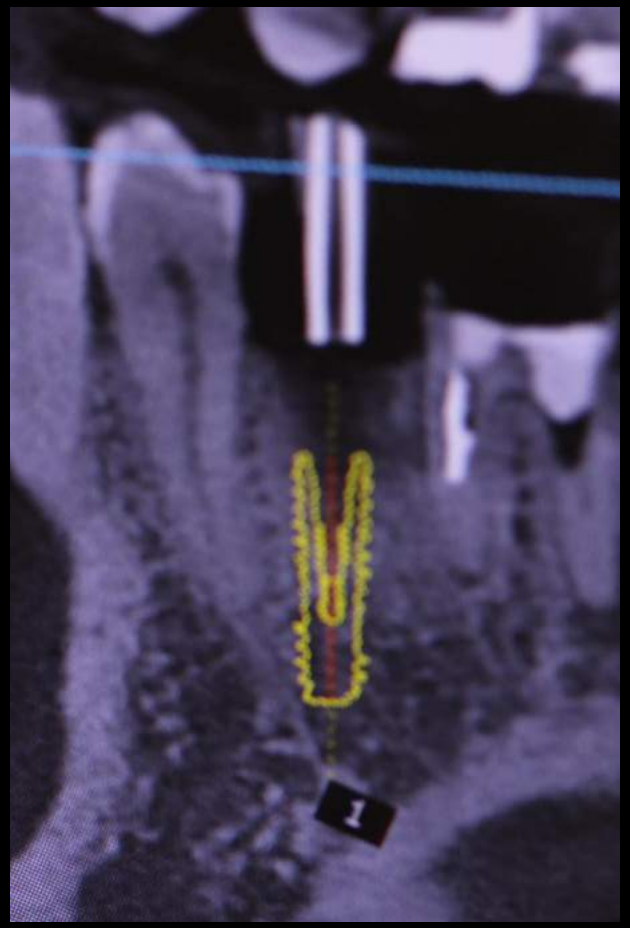

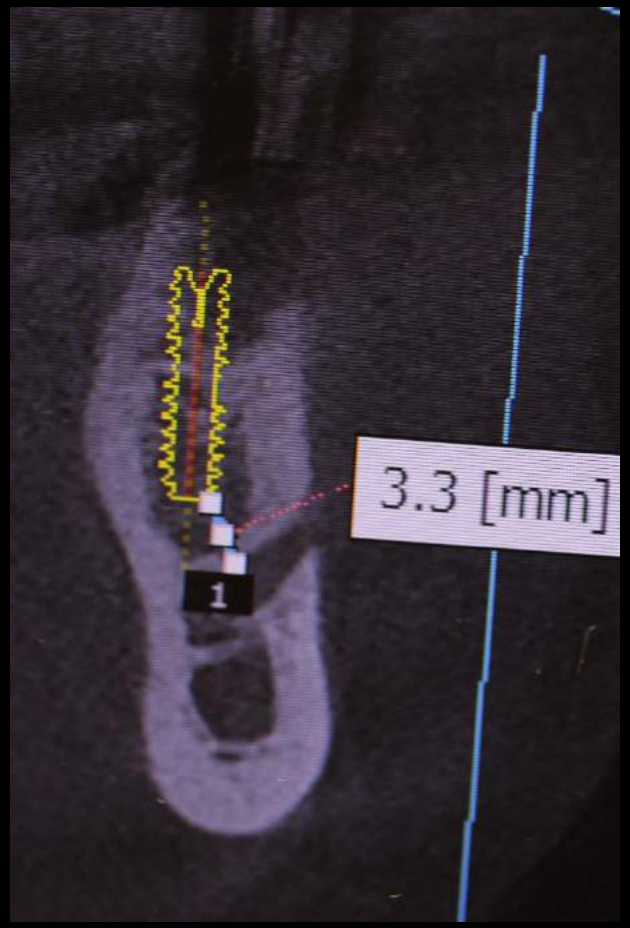

抜歯窩の化骨は十分ではない
直径3.5mm×11.5㎜のフィクスチャーを画像上シュミレーションした場合、オトガイ孔まで距離は3.3㎜であったため、インプラント治療は可能

Ⅲ. 治療内容

- 歯周基本治療を行い、下顎左側第二小臼歯欠損に対し可撤性床義歯、ブリッジ、インプラント補綴治療の長所・短所、治療におけるリスク等を説明し患者はインプラント治療を希望した.
- CT撮影を行い下顎左側第二小臼歯欠損部顎堤の診査を行った.
- 歯槽頂から下顎管までの距離は16.5㎜、頬舌的幅計は約8㎜あるが、抜歯後の化骨が不十分であるため、インプラントポジションをやや深めに設定し初期固定を得ることにした.
- 待時期間を置くことも考えたが、頬側骨が菲薄であり、今後骨吸収が進行する可能性があるために骨補填材を使用することにした.

治療内容

- 2018年8月16日、局所麻酔下にて欠損部に切開を加え、粘膜骨膜弁を形成し、歯槽骨を明示した.
- 通法通りインプラント埋入窩を形成.
- OSSTEM　TSⅢ　直径4.0×10㎜を埋入した.
- 埋入トルク値は35N以上であり、ISQ値を測定したところ78を示したために、ヒーリングアバットメント4mmを装着した.
- 頬側骨欠損部に骨補填材Cytrans　Granules（GC社）を使用した.
- 術後に出血等の異常所見は認めなかった。
- 術後10週間の免荷期間を経て歯周組織の状態を確認し、プロビジョナル装着後、問題を認めなかったために最終印象を行い、スクリュー固定にて、最終補綴物を装着した。

インプラント埋入時所見

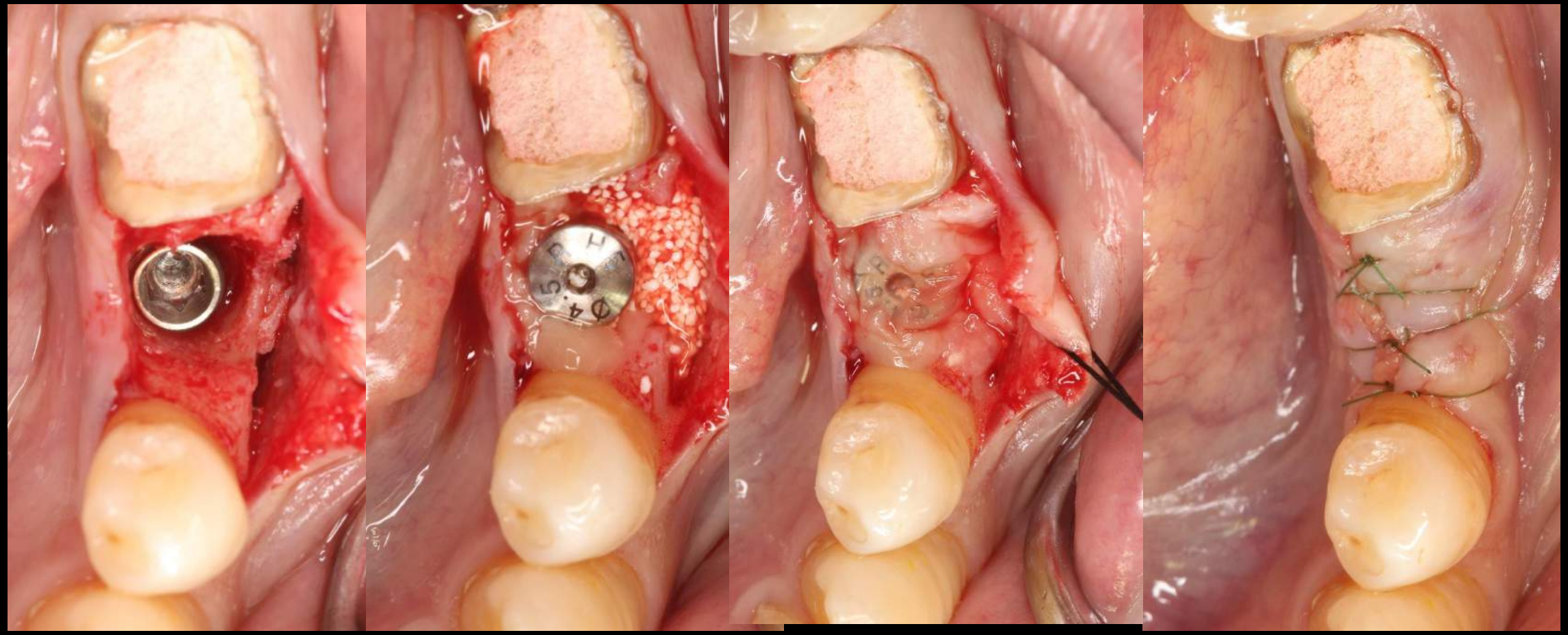

2018年8月16日

OSSTEM　4.0mm×10㎜にヒーリングアバットメントを装着した

インプラント埋入時パノラマ所見

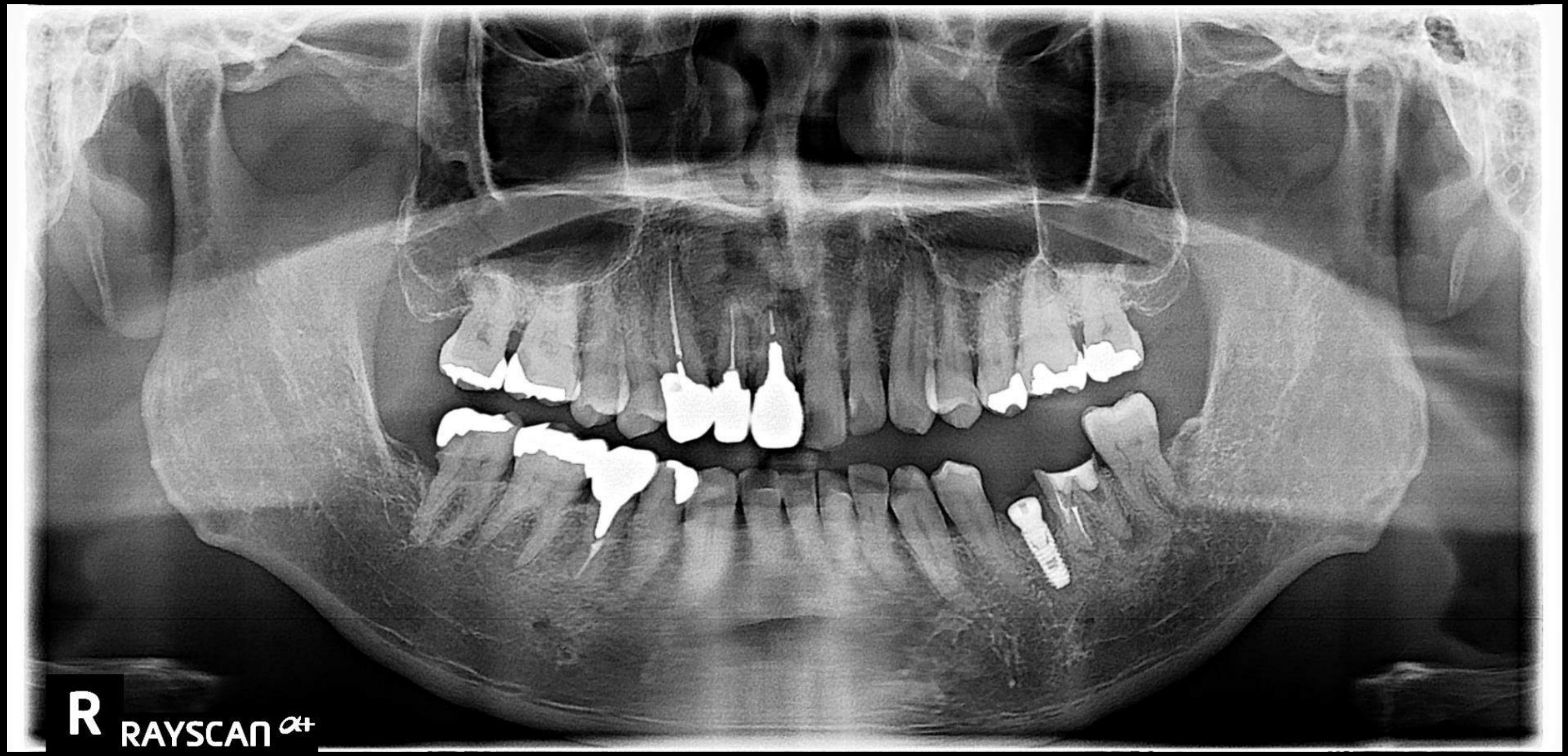

インプラント埋入時所見

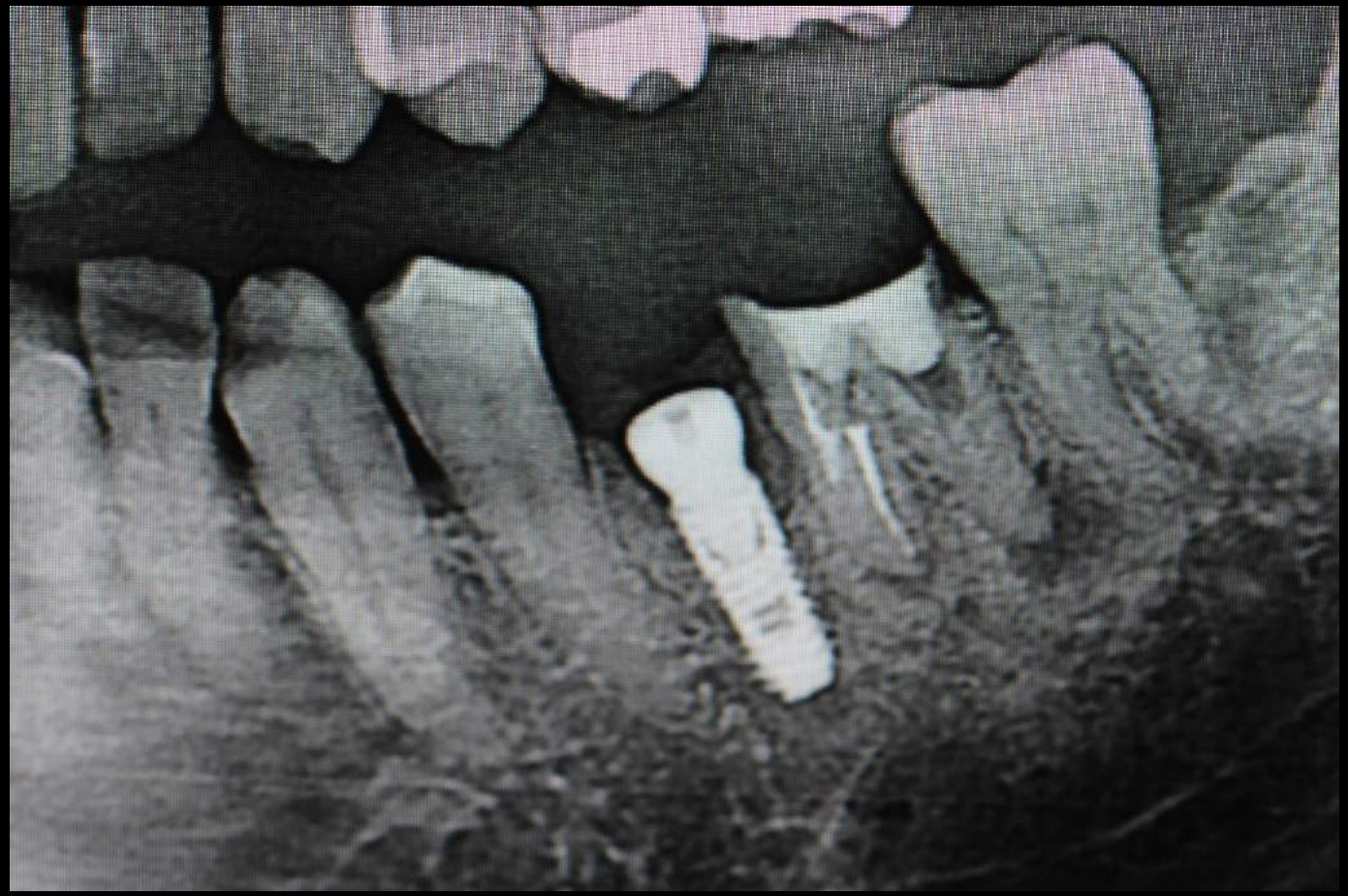

二次オペ所見

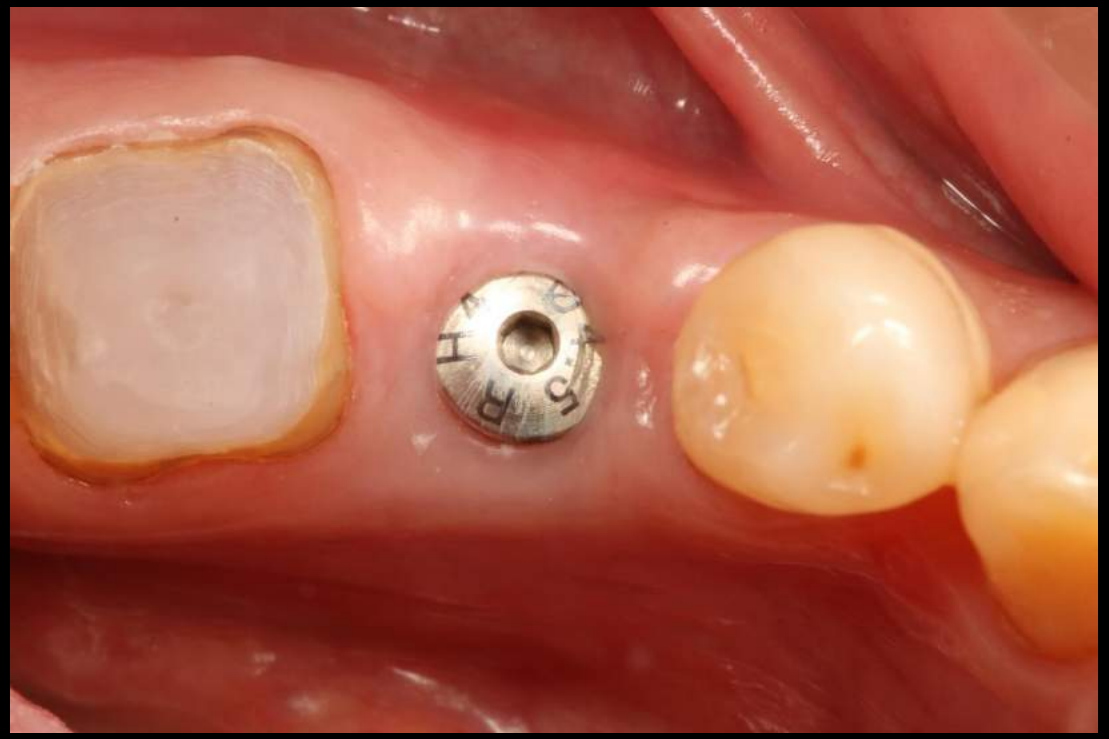

2018年10月12日

術前

二次オペ時

術前に比較すると、頬側の歯肉の吸収は少ない.
歯冠乳頭部の歯肉の形態も良好である.

ISQ値は80を示した.　ヒーリングアバットメントを7㎜を装着.

プロビジョナル装着時

2018年10月25日

最終補綴物

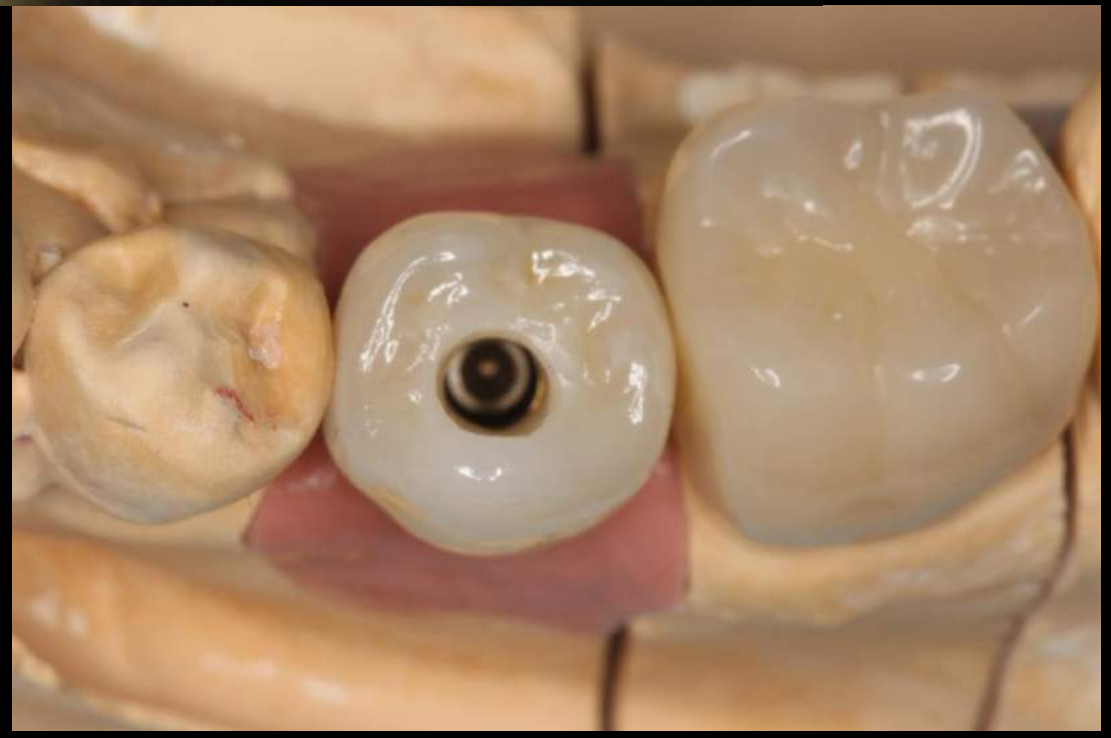

最終補綴物装着時所見

2018年11月 9 日

最終補綴装着後のパノラマエックス線写真

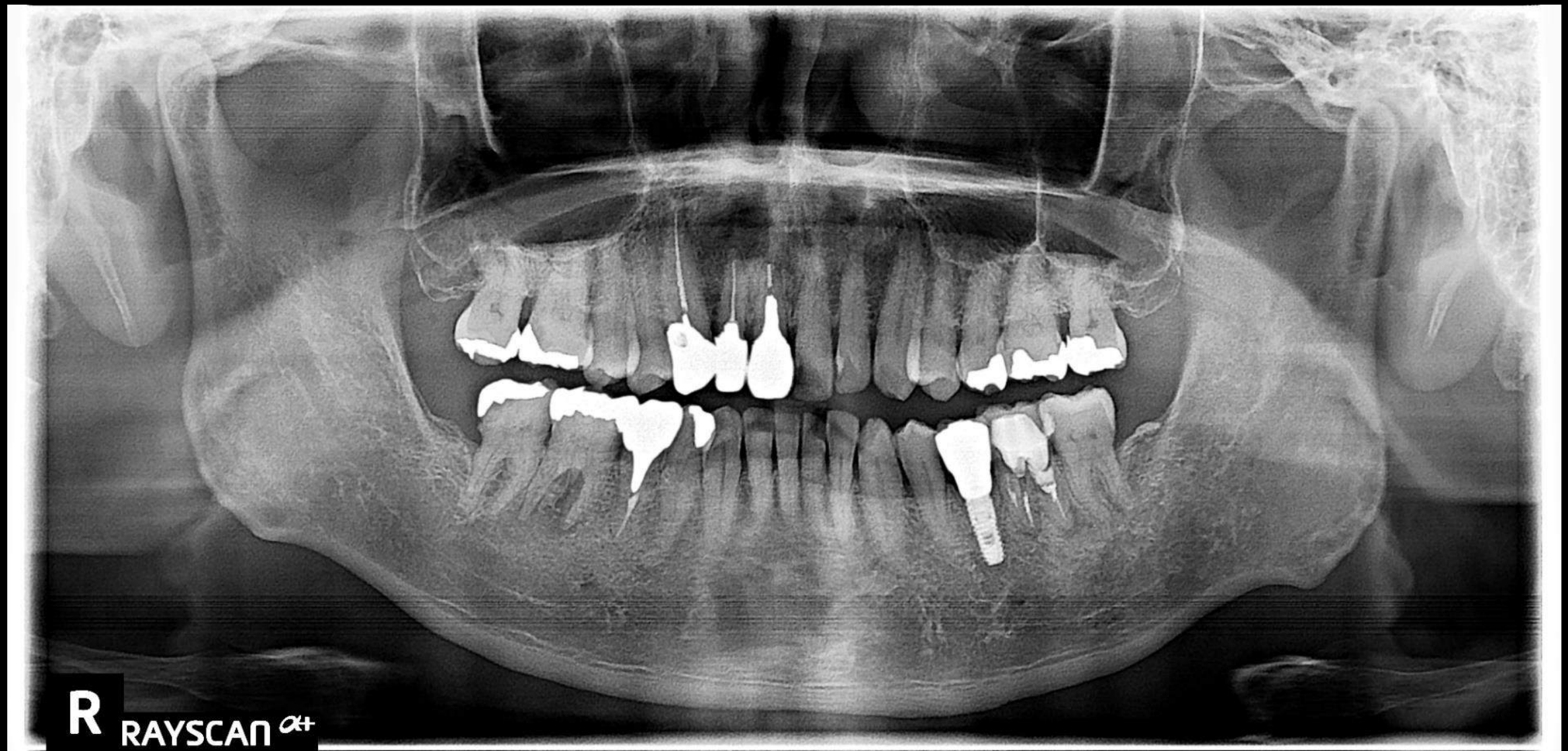

最終補綴物装着時
口腔内写真

Ⅳ. 経過と考察

- 上部構造装着後、3か月ごとに早期接触の有無、歯周組織検査、プラークコントロールを予定している.

- また、今回は骨欠損部に骨補填材Cytrans　Granules（GC社）を使用したため、長期にわたり経過を追う必要性がある.

- 以上により、本症例におけるインプラント治療は患者にとって有益であったことが考えられる.